Lane Medical Library

Zur Casuistik von Schwangerschaft und Geburt bei Totalprolaps.

STANFORD UNIVERSITY
APR
11
1939
LIBRARY

Inaugural-Dissertation

zur Erlangung der Doktorwürde
der Hohen Medizinischen Fakultät
der Friedrich-Alexanders-Universität
Erlangen

vorgelegt von

Klaus Wasmuht

Medizinalpraktikant
an der Staatl. Hebammenschule, Entbindungsanstalt und Frauenklinik
zu Bamberg

Tag der mündlichen Prüfung: 12. Februar 1937.

1937
Buchdruckerei Karl Döres, Erlangen, Jägerstraße 3

Referent: Prof. Dr. Lüttge.

Dekan: Geheimrat Prof. Dr. Jamin.

Meinem lieben Onkel Werner
in Verehrung gewidmet.

Der Prolaps der Gebärmutter ist eine so große, schon äußerlich oft mühelos zu erkennende Veränderung, daß schon die Alten ihr Augenmerk seiner Definition, Diagnose und Therapie zuwandten.

Vorliegende Arbeit zeigt folgende Disposition:

1. Geschichtliches.[1])
2. Anatomie des Prolaps.
3. Geburtsleitung bei Schwangerschaft mit Prolaps.
4. Eigene Fälle.

Hippokrates unterscheidet bereits mehrere Grade vom leichten Descensus bis zum schweren, zwischen den Schenkeln liegenden Vorfall.

Im Gegensatz zu den mechanisch wirkenden Pessaren unserer Therapie benutzt die alte Heilmethode „Mutterzapfen", die aus adstringierenden und anderen Arzneien bestehen. So rät Hippokrates, eine Pflanze, die er „kissos" nennt und die Dioscorides als herba adstringens bezeichnet, anzuwenden.

Celsus empfiehlt zwar auch noch „Plantago vel folia Salicis in aceto cocta" aufzulegen, spricht aber bereits davon, daß ein Vorfall reponiert werden müsse.

Soranus (150 n. Chr.) beschäftigt sich mit den Ursachen und nennt neben rein mechanischen Bedingungen auch seelische Belastungen, die zum Vorfall führen. Außer der Reposition, die er mit dem Finger vornimmt, bereichert er die Therapie um ein mechanisch wirkendes Hilfsmittel: er konstruiert ein Pessar aus Wolle, welches er mit Leinwand überzieht, in Essig oder Myrrthentinktur taucht und dann einführt.

Sollte die Gebärmutter schon brandig geworden sein, so meint er, könne man sie ohne Gefahr ruhig herausschneiden.

Die in den folgenden Jahrhunderten angegebenen Methoden unterscheiden sich in den wesentlichen Zügen in nichts von den

---

1) Näheres s. v. Winkel, Frauenkrankheiten;
Osiander, Entbindungskunst.

oben angewendeten Mitteln. Man reponiert, man operiert, man baut Pessare aus Holz, Kork, Elfenbein und Metall und versucht dem Uebel auch konservativ beizukommen durch Einlegen von Scheidenzapfen, die man mit allerlei Ingredienzien getränkt hat. Je nach Einstellung bevorzugt man bald dies, bald jenes Mittel. Ganz einseitig zugunsten der Chirurgie schlägt aber das Pendel erst mit Einführung der Asepsis aus. Man braucht nur an die jetzt auftauchenden zahlreichen neuen Methoden erinnern, Prolapsoperationen, Totalextirpationen des Uterus, Ventrofixation und Perinaeoplastik.

Restlose Befriedigung scheinen auch diese Methoden nicht zu bringen. Denn schon machen sich wieder konservative Strömungen bemerkbar: Weir-Mittchel und Thure-Brandt.

Heutzutage scheinen beide Richtungen gleichberechtigt zu ihrem Recht zu kommen.

Nach den Lehrbüchern der Gynäkologie ist der Prolaps eins der häufigsten Frauenleiden. So ist es verständlich, daß sich auch der Geburtshelfer oft mit dieser Krankheit befassen muß, da sie dem normalen Ablauf des Geburtsvorganges in vielen Fällen Schwierigkeiten in den Weg legt.

In Hegars Beiträgen zur Geburtshilfe und Gynäkologie schreibt Seitz (zit. nach Fankhänel): „Gleichgültig tritt der Prolaps erst intra partum auf oder war er in den ersten Monaten der Schwangerschaft vorhanden, dann verschwunden und erst beim Einsetzen der Wehen wieder erschienen, oder bestand er — natürlich als incompleter Prolaps — kontinuierlich während der ganzen Gravidität und während des Partus — der schlimmste Fall, gleichgültig, derselbe stellt stets eine sehr ernste Komplikation der Geburt dar!“

Leider wird der Ausdruck Prolapsus uteri in sehr weitem Sinne gebraucht, wenn er im Zusammenhange mit Schwangerschaft beschrieben ist. Meist handelt es sich um eine Elongatio colli, um eine mehr oder minder große Inversion der Vaginalwände, oft aber auch nur um eine Rectocele oder Cystocele — in jedem Falle bieten diese Veränderungen deshalb Schwierigkeiten, weil sie die Vorbedingungen für den normalen Geburtenablauf stören.

Wird ein total prolabierter Uterus gravid, so wird man trotz Hochstand des Fundus bei völlig invertierter Scheide, Vorliegen des äußern und innern Muttermundes und der Cervix immer noch von Totalprolaps reden können.

Bumm schreibt: „Vorbedingungen für den normalen Ablauf der Generationsvorgänge sind richtig ausgebildete und gesunde Genitalien. Mißbildungen und Erkrankungen der Geschlechtsorgane

lassen häufig eine Empfängnis überhaupt nicht zu, kommt es aber dabei doch zur Befruchtung eines Eies, so wird seine Entwickelung leicht gefährdet oder es stellen sich beim Geburtsakt Störungen ein."

Eine einheitliche Antwort auf die Frage nach der Aetiologie des Prolapses gibt es noch nicht, da es noch keine allgemein anerkannte Antwort auf die Frage gibt: Welche Kräfte und Gebilde halten den Uterus in seiner Lage? Fest steht, daß für die normale Lage des Uterus, die Anteflexio, eine Unversehrtheit folgender Teile zu fordern ist:

Des Aufhängeapparates:
Ligg. rotunda,
Ligg. sacro-uterina,
Peritonealüberzug.

Des Stützapparates:
Lig. latum (in das zwischen Bindegewebsfasern auch Muskelfasern eingelagert sind).

Der Grundlage:
Beckenbodenmuskulatur.

v. Jaschke und Pankow sprechen dem muskulären Stützapparat, dem sog. Beckenboden, den größten Anteil an der Fixation des Uterus zu.

Außerdem hat die Levatormuskulatur, die den Hauptteil der Beckenbodenmuskulatur ausmacht, nach Martius noch große geburtsmechanische Bedeutung, da sie von innen betrachtet je eine schiefe Ebene links und rechts bildet und zwar so, daß der zwischen ihnen liegende Raum sich nach dem Ausgang zu verjüngt. Durch diese schräge Ebene wird der vorangehende Kindsteil in den Levatorspalt hineingeleitet.

Der Levator ani umschließt mit seinen Fasern Rectum und Vagina. Den Spalt, durch den Vagina und Urethra hindurchtreten, bezeichnet man als Hiatus genitalis. Die Weite dieser Oeffnung wird bestimmt durch den Winkel, den die Levatorschenkel zueinander bilden, und die Kontraktionsfähigkeit dieser Muskelgruppe. Als Verschlußapparat ist das sog. Diaphragma urogenitale dem Hiatus vorgelagert.

„Bemerkenswert ist, daß das Diaphragma urogenitale oftmals nur eine relativ geringe Muskelmasse enthält, die mit dem Altern noch abnimmt. Dadurch ist auch die Elastizität und Dehnungsfähigkeit eine beschränkte und mit dem Alter abnehmende. Dieses Moment ist von Wichtigkeit für das Verständnis der Häufigkeit der Prolapse bei Frauen, die erst in höherem Alter ihre erste Geburt durchgemacht haben. Der Levator ani und das Diaphragma uro-

genitale sind es in erster Linie, die den Uterus stützen und ein Tiefertreten verhindern." v. Jaschka.

Atrophieren das Beckenbindegewebe und die Fascien und erschlafft der Levator ani, so ist damit durch Erweiterung des Hiatus genitalis die Disposition für einen Prolaps gegeben. Wirklich zu einem Prolaps kann es erst kommen, wenn eine regelrechte Schädigung der Funktion der Beckenbodenmuskulatur eingetreten ist. Diese Funktionsbeeinträchtigung kann rein nervöser Ursache sein durch Schädigung der die Beckenbodenmuskulatur innervierenden Nerven. So hat Winkel den ersten Fall von angeborenem Prolaps beschrieben bei einem ausgetragenen Kinde, das wenige Tage nach seiner Geburt an den Folgen einer congenitalen Spina bifida starb. (Winkel, Lehrbuch der Frauenkrankheiten, 1890.)

Den überwiegenden Anteil an der Funktionsbeeinträchtigung haben mechanische Ursachen.

„Das Moment aber, das diese Zerstörung des Beckenbodens am häufigsten bedingt und das bei fast allen Prolapsen der Frauen als die Hauptursache für seine Entstehung anzusehen ist, ist die Geburt. Bei jeder Geburt kommt es bei dem Durchtritt des Kindes zu einer starken Dehnung der Levatorenschenkel und des Diaphragma urogenitale, durch welche die Vagina hindurchzieht. Ist die Elastizität der Muskeln nicht sehr groß oder infolge des Alters der Frau herabgesetzt oder ist durch ein zu schnelles Durchtreten des Kopfes eine zu rasche Elastizitätssteigerung erfolgt, so erfolgt fast regelmäßig eine Absprengung des vorderen Abschnittes der Levatorenschenkel am Os pubis." v. Jaschke.

Henkel meint, daß es zu tiefgreifenden Gewebsschädigungen kommt, wenn der Kopf in der Austreibungsperiode immer und immer wieder durch die Gewalt der Wehen gegen die Weichteile gepreßt wird. An dieser Gewebsschädigung seien sowohl die muskulären, wie auch die nervösen, wie die elastischen Elemente beteiligt. Diese Schädigungen seien dann regelmäßig so tief, daß auch das Wochenbett sie nicht mehr ausgleichen könne.

Sind aber erst einmal Schädigungen des Beckenbodens vorhanden, so vermag er seiner Aufgabe nicht mehr gerecht zu werden: einen festen Verschluß der Bauchhöhle nach unten zu bilden. Es genügt jetzt als Anlaß eine plötzliche starke Steigerung des intraabdominellen Druckes und es kommt zum Vorfall.

Nach Henkel leiden 20 Prozent aller Frauen, die geboren haben, an einem Prolaps.

Von einem primären Prolaps während der Schwangerschaft ist in der Literatur nichts erwähnt. Franke fand bei seiner Untersuchung von 124 Fällen aus der gesamten Literatur bis zum

Jahre 1892, einschließlich Hüters genauen Aufstellungen bis 1860, niemals ein derartiges Vorkommen.

Bei dem Zusammentreffen von Schwangerschaft und Vorfall ist es stets nach Küstner der bereits prolabierte Uterus, der geschwängert worden ist. Er schreibt: „Ist nun ein prolabierter Uterus gravid geworden — und bei der Komplikation von Schwangerschaft und Prolaps handelt es sich fast stets um Schwängerung des prolabierten Uterus, wogegen die Möglichkeit des Prolabierens des geschwängerten Uterus aus heiler Haut der schärfsten Kritik bedürftig ist..."

„Während der Schwangerschaft kann ein Teil der Vagina, auch der Cervix, temporär oder auch dauernd vor der Vulva liegen. Auch kann während der Schwangerschaft der Vorfall nur gelegentlich in vergrößerter Form auftreten. Solche Fälle sind es dann, welche, als akut während der Schwangerschaft entstanden, beschrieben werden."

Trotz der Häufigkeit dieses Leidens finden wir selten, daß ein Zusammentreffen von Schwangerschaft und Prolaps beschrieben wird. Zwei Gründe können dafür als Erklärung dienen:

1. Eine Erschwerung der Konzeption und

2. ein Heraufwachsen des schwangeren Uterus in die Bauchhöhle.

Da selbst bei einem schweren Grade von Vorfall die Cohabitation ausgeführt werden kann, so ist die Seltenheit einer Empfängnis sicher nicht verursacht durch die Erschwerung des Coitus. Handelt es sich um einen reponiblen Prolaps, so kann er von der Patientin selber reponiert werden, so daß ein natürlicher Coitus möglich ist. Harvey und Chopart behandelten jedoch auch Patientinnen, bei denen der Coitus per orificium uteri ausgeführt worden war.

Wichtiger als diese technischen Schwierigkeiten sind andere Punkte, auf die Fankhänel in seiner Arbeit hinweist. „Das ergossene Sperma fließt bei der häufigen Existenz tiefer Dammrisse leicht wieder aus der schlaffen und erweiterten Vagina ab." Die Hauptschuld der seltenen Schwängerung aber schiebt Seitz auf die Veränderungen des Endometriums infolge passiver Hyperämie, welche ein Festhalten des Ovulums außerordentlich erschwert. Aehnliche Gesichtspunkte führt Winkel an. Er meint, daß „durch die Veränderung in der Lage und Gestalt und durch die Hypersekretion die Befruchtung difficiler wird. Die Verlagerung der Tuben und Ovarien wird außerdem wohl geeignet sein, den Transport der Spermatozoen zu erschweren".

Ist es aber trotz der angeführten Schwierigkeiten doch zu einer Schwangerschaft gekommen, so bestehen nach Küstner folgende Möglichkeiten:

1. das wachsende Corpus uteri entwickelt sich zunächst im Becken, später über dem Becken weiter bis zum Ende der Schwangerschaft, oder

2. der gravide Uterus entwickelt sich im Becken in retroflektierter Haltung, deshalb erfolgt Abort im dritten bis vierten Monat, oder

3. es kommt wegen der Retroversions-flexionshaltung des Uterus zu den gleichen Störungen der Incarceration, wie bei Retroversio-flexio.

Diese durch die Anatomie gebotene Gesetzmäßigkeit im Fall 1 erklärt weiterhin, weshalb wir so selten von Schwangerschaft bei gleichzeitig bestehendem Vorfall hören. Reifferscheid schreibt: „Handelt es sich um einen Prolaps geringeren Grades, so wird anfangs der Prolaps sich vergrößern durch die stärkere Blutanschoppung. Vom 4. Monat an, wenn der Uterus aus dem kleinen Becken in den Bauchraum hinaufwächst, verschwinden die Beschwerden, die Scheidenwände werden mit in die Höhe gezogen und die Frau glaubt sich geheilt, bis dann im Wochenbett die alten Beschwerden meist in vermehrtem Maße wieder auftreten."

Aehnlich erklärt Seitz: „Der Fundus gleitet ganz von selbst durch seine Volumenzunahme in den größeren Raum des Beckens hinauf und zieht Cervix und Vaginalwände mit sich in die Höhe, so daß vielfach von dem Prolaps nichts mehr zu sehen ist. In dieser korrigierten Stellung bleibt der gravide Uterus meist liegen."

In diesen Fällen pflegen Schwangerschaft und Geburt ohne jegliche Komplikationen zu verlaufen. Die hohe Mortalität, die wir in der Literatur bei Schwangerschaft mit bestehendem Prolaps angegeben finden, kommt auf die Rechnung derjenigen Fälle, bei denen sich der Vorfall mit fortschreitender Schwangerschaft nicht nach oben zurückgezogen hat. Manchmal besteht auch ein Hindernis, so daß er sich nicht hat zurückziehen können. Es ist möglich, daß im Douglas sitzende Tumoren oder alte Verwachsungen — wie in unten beschriebenem Fall — ein Wiederheraufwachsen oder auch eine Reposition unmöglich machen. Es handelt sich hierbei um Prolapsus uteri mit Tiefstand des Fundus.

Eine andere Möglichkeit ist gegeben, wenn die Cervix ödematös anschwillt und so einen Prolapsus uteri vortäuscht. So beschreibt Olshausen einen Fall von Prolaps, wo der Vorfall einen Umfang von 44 cm hatte.

Eine Schwangerschaft, die sich in einem total prolabierten Uterus zu Ende entwickelt hat, ist noch niemals beobachtet worden.

„Vollständiger Prolaps des Uterus kommt nur in den ersten Monaten der Schwangerschaften vor. Die zunehmende Vergrößerung des Corpus verhindert bald ein tieferes Herabtreten.“ Bumm.

Dagegen wird in der Literatur immer wieder ein Fall, den Wimmer 1821 beschrieben hat, angeführt, wo sich die Schwangerschaft bis zum Ende des 6. Monats angeblich in dem totalprolabierten, außerhalb der Genitalien liegenden Uterus entwickelt habe. Der Verfasser beschreibt jedoch einen Fall — der sich 1795 zugetragen hat —, wo ein Totalprolaps lediglich einen einzigen Tag bestand, dann kam es zur Geburt eines 6 Monate alten Knaben. Bis zum Vorfallen des Uterus einen Tag vor der Geburt war die Schwangerschaft aber völlig normal verlaufen.

Die Aussichten sind bei jedem Fall von Prolaps ernst, sowohl für die Mutter wie auch für das Kind. Die Gefahren für die Mutter liegen in der erhöhten Möglichkeit einer Infektion, die Gefahren für das Kind in der wesentlichen Verlangsamung des Geburtsverlaufes.

Nach Reifferscheid schwankt die Mortalität der Kinder zwischen 28,5 und 50 Prozent, die der Mütter ist ebenfalls sehr hoch infolge der erhöhten Infektionsgefahr.

Die erhöhte Infektionsbereitschaft ergibt sich aus der veränderten anatomischen Lage der Genitalien. Die Veränderungen beschreibt Hannak folgendermaßen:

„Die invertierte Vagina ist trocken derb, die Schleimhaut sehr häufig epidermisiert, es fehlt der natürliche Selbstschutz der Vagina vollständig. Sehr oft finden sich in der trockenen überdehnten Schleimhaut kleinere oder größere Epitheldefekte, die teils als einfache Dehnungsgeschwüre aufzufassen sind, teils rein mechanisch durch Scheuern der vorgefallenen Partien der Kleider und Oberschenkel der Frau verursacht werden. Gewöhnlich haben diese Geschwüre ihren Sitz am Ort der größten Spannung, das ist die Umschlagstelle zwischen Vagina und Portio. Vermehrt noch wird die Infektionsgefahr durch die lange Geburtsdauer infolge der sehr häufigen primären Wehenschwäche. Die Cervix ist nicht aufgelockert, sondern außerordentlich rigid und starr, am meisten pflegt dies am äußeren Muttermund zu sein, der in einzelnen Fällen nur durch Incisionen erweitert werden kann.“

Trotzdem ist nach Fankhänel „die Voraussage günstiger für die Mutter, als man nach der Schwere und langen Dauer und der Häufigkeit operativer Eingriffe erwarten sollte. Der länger dauernde Kontakt mit Wäsche, Bettstücken usw. ist für die prolabierten Scheiden- und Uterusportionen wohl um deswillen weniger gefährlich als die stark verhornten und verdickten Schleimhäute das Eindringen pathogener Keime und die relative Blutarmut der indurierten

Gewebe die Ansiedlung derselben erschweren. Auch die Fäulnis- und Eitererreger auf den vielfach bestehenden Decubitusgeschwüren scheinen infolge der chronischen Entzündungen durch einen Schutzwall von tiefer gelegenen Partien abgegrenzt zu sein. Unter den 23 zusammengestellten Fällen ist nur ein Todesfall an Uterusruptur und 2 mal Fiebersteigerung im Wochenbett und 1 mal intra partum zu finden. Während der Schwangerschaft traten bei bestehenden Prolaps 2 mal Blutungen ein, während der Geburt 1 mal bei Prolapsus placentae, 1 mal bei Placenta praevia und 1 mal mit manueller Lösung."

In vier von uns beobachteten Fällen, bei denen die Portio handbreit vor der Vulva lag, verliefen Geburt und Schwangerschaft ohne Komplikationen. In einem Fall war der Prolaps noch kompliziert durch eine Placenta praevia totalis. Die Geburt erfolgte durch vaginale Sectio. Das Kind starb 1 Tag nach der Geburt und das Wochenbett verlief normal.

Ralph Worall beschreibt den Fall einer Zweitgebärenden, „infolge des bei der Geburt erfahrenen Druckes wurde die Cervix gangränös, es trat Sepsis ein, der die Patientin 8 Tage post partum erlag".

Hannak sah bei 5 Fällen von Prolapsis uteri et vaginae unter 7562 Geburten 4 Frauen durch Sepsis ad exitum kommen. Da die Vorbedingungen für den normalen Geburtsakt — gesunde Genitalien — nicht erfüllt sind, so muß die Geburt auf große Schwierigkeiten stoßen. — Die Ursachen der Störungen können sein: primäre Wehenschwäche, große Rigidität des Muttermundes, häufig ein vorzeitiger Blasensprung, und große Widerstände der kallösen Cervix.

Unter 91 von Franke und Fankhänel zusammengestellten Fällen waren 34 mal mehr oder weniger tiefe Incisionen nötig, oder es traten abnorm tiefe Dammrisse ein.

Die Entbindung mußte 29 mal mit der Zange ausgeführt werden, 6 mal wurde gewendet und in 10 Fällen war eine Perforation nötig. Von diesen 91 Kindern wurden 29,5 Prozent tot oder nicht wieder belebungsfähig geboren. Eine ebenso hohe Mortalität gibt Hüter in seiner Zusammenstellung an. Uebereinstimmend wird eine Abweichung von den normalen Kindslagen angegeben. Nach v. Winkel sind die Beckenendlagen 2—3 mal so häufig wie sonst. Hüter fand unter 35 Geburten 4 Beckenendlagen — bei 17 Fällen aber ist der vorangehende Teil nicht angegeben.

Der einzuschlagenden Therapie kann man Braun v. Fernwalds Satz als Leitwort voransetzen: „In der Geburt darf bei rationeller Leitung derselben keine Frau wegen Prolaps zugrunde gehen."

Ueber die Art der rationellsten Leitung allerdings herrschen noch keine einheitlichen Ansichten.

Wie in der Geschichte der Prolapsbehandlung Vorschläge zu konservativem Verhalten abgelöst wurden von solchen, die ein radikaleres Vorgehen wünschten, so stehen sich auch in unserer Zeit zwei Lager gegenüber. Vorschläge, die eingreifendste Maßnahmen vorzunehmen wünschen, stammen von Hannak. Die außerordentlich hohe Mortalität der Mütter — er sah von 5 Frauen mit Prolapsschwangerschaften 4 an Sepsis sterben — lassen ihm ein rein operatives Vorgehen als rationell erscheinen. Er empfiehlt, falls Puls und Temperatur eine schon erfolgte Infektion anzeigen, prophylaktisch die Totalexstirpation des Uterus durch Laparotomie nach der Geburt, falls das Kind aber noch lebensfähig ist, nach abdominaler Schnittentbindung. Bestehen die Infektionssymptome aber schon vor der Entbindung, so schlägt er abdominalen Kaiserschnitt mit nachfolgender Exstirpation vor, um so die primäre Infektionsquelle auszuschalten.

Ueber ein günstiges Resultat dieser einschneidenden Therapie ist keine Mitteilung gemacht.

Ralph Worall, der ähnliche Erfahrungen wie Hannak gemacht hatte, entschloß sich in 2 Fällen prophylaktisch eine Operation vorzunehmen, bei denen es sich um Schwangerschaft mit arrodiertem Prolaps gehandelt hatte. Er führte Cervixamputation, vordere und hintere Kolporrhaphie und Perinaeorrhaphie durch und erzielte ein günstiges Resultat.

Bossi schlägt vor, in leichteren Fällen abzuwarten, eventuell Dilatation mit nachfolgender Extraktion, Forceps, evtl. Kraniotomie vorzunehmen. In hochgradigeren Fällen schlägt er Amputation vor, besonders wenn Ulcerationen an der Portio vorhanden sind, mit Extraktion usw. Auch sectio caesaria wird nicht auszuschließen sein.

Die Vorschläge zu einer prophylaktischen operativen Therapie haben nicht den Anklang gefunden wie diejenigen, die ein möglichst konservatives Verhalten empfehlen.

Daß als oberstes Gesetz peinlichste Sauberkeit gefordert werden muß, versteht sich von selbst bei der Gefahr, denen Teile ausgesetzt sind, die ihren natürlichen Schutz, den ihnen ihre Lage bisher bot, verloren haben. Wie oben erwähnt, bilden sich sehr häufig an den vorliegenden Teilen, meist dem Muttermund, kleine Verletzungen, Erosionen oder Decubitusgeschwüre, die eine ständige Gefahrenquelle bilden. Man wird deshalb, um weiteren Gefahren, die den ungeschützten Teilen drohen, zu begegnen, sobald als möglich eine Reposition vornehmen.

Eine weitere Ueberlegung fordert ebenfalls die Vornahme der Reposition. Unter der Geburt wird das untere Uterinsegment in den Geburtskanal einbezogen und muß sich erweitern und distrahieren. In veränderter Lage können diese Funktionen nicht in dem Maß erfüllt werden wie unter normalen Verhältnissen. Gelingt es nicht nach der Reposition, den Uterus durch Pessare zu halten, so wird dauernde Bettruhe erforderlich, eventuell in Seitenlage oder Beckenhochlagerung.

In seltenen Fällen wird man sich zur Einleitung des Abortes entschließen müssen. Zwei Gründe waren an der hiesigen Klinik in einem derartigen Falle ausschlaggebend.

Alle Versuche, den total prolabierten Uterus durch Pessare und Hysterophor zurückzuhalten, waren gescheitert. Die Hoffnung, daß sich der Uterus im Verlauf der Schwangerschaft zurückziehen und in die Bauchhöhle heraufwachsen werde, erfüllte sich nicht. Eine alte Adnexschwellung mit der Unterlage verbacken, ließ den Uterus nicht aufsteigen.

Im 3. Monat wurde aus gesundheitlichen Gründen nach Vorliegen der Notwendigkeitsbescheinigung von Seiten der Gutachterstelle die Schwangerschaft unterbrochen.

Gelingt aber die Reposition, so kann man den weiteren Verlauf der Schwangerschaft und der Geburt abwarten. Tritt der Vorfall erst gegen Ende der Schwangerschaft auf, so kann man den Prolaps so behandeln, daß man den Bintritt der Spontangeburt abwarten kann. So veröffentlicht Serbin 2 Fälle von Uterusprolaps gegen Ende der Schwangerschaft, die täglich mit Boraxglycerintamponade behandelt wurde. In beiden Fällen kam es zur Spontangeburt.

Die Operation wurde einige Wochen nach der Operation vorgenommen.

Daß plastische Operationen erst einige Wochen nach dem Wochenbett vorzunehmen sind, zeigt der Fall von Fankhänel. Der Erfolg einer plastischen Operation, die während der Schwangerschaft vorgenommen war, zeigte ein höchst unbefriedigendes Resultat — es bildete sich eine Scheidenmastdarmfistel — und außerdem kam es als Folge dieser Operation zu einer nicht gewollten Unterbrechung der Schwangerschaft.

Tritt der Vorfall unter der Geburt wieder auf, so empfiehlt schon Osiander ein später von Ohlshausen wieder angegebenes Verfahren. Osiander schreibt im 3. Band seiner Entbindungskunst, S. 137: „Um zu verhüten, daß unter dem Ausziehen des Kindes der Uterus noch weiter hervordrängt, muß man das Vorgefallene mit einem Gehilfen mit den Händen zurückhalten lassen oder in die

Mitte einer Serviette ein Loch von der Größe des eröffneten Muttermundes schneiden, und über den vorgefallenen Teil so ausbreiten, daß das Loch in der Serviette und die der Mündung der Gebärmutter gerade auseinander treffen, und die Enden des Tuches durch einen Gehilfen anfassen und die vorgefallene Gebärmutter nach der Richtung der Achse der Scheide, gegen den Leib, anziehen."

Erfolgt die Geburt nicht spontan, so muß sie künstlich beendet werden; Reifferscheid hält vaginale sectio für angezeigt.

Ist der Muttermund genügend erweitert, so kann die Zange versucht werden. Jardine beschreibt einen Fall, bei dem er nach manueller Dilatation die Zange anlegte. Nach einem mißglückten Versuch jedoch war er gezwungen, das Kind zu perforieren.

Ueber den Verlauf von Schwangerschaft, Geburt und Therapie bei Zusammentreffen von Prolaps und Gravidität konnte ich an der Staatlichen Hebammenschule, Entbindungsanstalt und Frauenklinik zu Bamberg während der Zeit von 1934—1936 folgende Fälle zusammenstellen:

Fall 1: Am 27. 6. 1936 wurde eine Patientin in die hiesige Klinik aufgenommen, die zum 3. Mal gravid war. Die Familienanamnese bot keine Besonderheiten, sie selbst gab an, nie ernstlich krank gewesen zu sein.

1934 und 35 hatte sie zwei Spontangeburten durchgemacht. Die Kinder leben und sind gesund. Nach der Entbindung 35 nahm die Frau die Arbeit sehr bald wieder auf. Daraufhin stellten sich alsbald Beschwerden von Seiten eines leichten Vorfalles ein, der aber kontinuierlich größer wurde und erst in den letzten 8 Tagen seine augenblickliche Größe erreichte. — Der Befund zeigte einen ausgedehnten vorderen und hinteren Scheidenvorfall; die Portio lag handbreit vor der Vulva und zeigte eine dreimarkstückgroße Erosion.

Die Gravidität bestand im 6. Monat. Die Therapie beschränkte sich bei vollständiger Bettruhe auf lokale Behandlung der Erosion. Am 1. 7. 36 hatte sich der Befund so weit gebessert, daß die Erosion fast vollständig abgeheilt und die Portio in der Vulva verschwunden war. — Am 4. 7. konnte die Frau nach Hause entlassen werden nach Anlegung eines Ringpessars.

Am 5. 9. suchte die Patientin erneut die Klinik auf, da sich inzwischen Wehen eingestellt hatten. Der Prolaps hatte sich weitgehend zurückgebildet. Am 6. 9. erfolgte nach Herausnahme des Ringes die Entbindung von einem lebenden reifen Mädchen spontan. Der Prolaps machte außer einer protrahierten Austreibungsperiode keine größeren Schwierigkeiten. Er bildete sich im Wochenbett

weiterhin gut zurück, jedoch wurde der Patientin bei ihrer Entlassung am 15. 9. geraten, in einem Vierteljahr wieder zu kommen, um die Kolporrhaphie vornehmen zu lassen.

Fall 2: Bei einer anderen Fall handelte es sich um eine 25jährige, zum 3. Mal gravide Frau. In ihrer Familie waren keine ernsthaften Krankheiten vorgekommen, sie selbst wurde mit 8 Jahren wegen Blinddarmentzündung operiert, an die sich eine Bauchfellentzündung anschloß. Mit 14 Jahren bekam sie Kopfgrippe. 1928 machte sie eine eitrige Mandelentzündung durch, deren Folge eine Nephritis war. 1930 mußte sie sich einer Operation angeblich wegen Darmverschlusses unterziehen, 1 Jahr später litt sie an einer Hirnreizung mit Gehstörungen.

1932 und 33 machte sie zwei Entbindungen durch, die spontan verliefen. Die Kinder leben.

Am 31. 10. 35 ließ sich die Patientin aufnehmen, da sie seit 14 Tagen das Gefühl hatte, „als ginge etwas verloren". Außerdem klagte sie über heftige Kreuzschmerzen. Seit 3 Jahren beständen ferner ständig Schmerzen im linken Unterbauch. Die Untersuchung ergab eine Gravidität im 3. Monat bei Bestehen eines ausgedehnten Vorfalles der vorderen und hinteren Scheidenwand, die etwa mannsfaustgroß vor der Vulva lagen.

Der dreimalige Versuch, einen Prolapsring einzulegen, erwies sich jedesmal ohne Erfolg.

Da dieses Hilfsmittel, den Vorfall zurückzuhalten, versagte, wurde die Patientin nach Anlegen eines Hysterophores nach Hause entlassen in der Hoffnung, daß sich auch diese Bandage bei fortschreitender Schwangerschaft erübrigen würde.

Eine Operation hätte die Schwangerschaft zu sehr in Gefahr gebracht.

Aber bereits 1 Woche nach der Entlassung bekam die Patientin derartig Schmerzen, daß Umhergehen unmöglich wurde. Der zugezogene Arzt wies die Frau wieder in die Klinik ein.

Der Vorfall hatte sich inzwischen noch vergrößert, so daß es sich jetzt um einen Totalprolaps handelte. Nach Versagen aller konservativen Maßnahmen zur Behandlung des Vorfalles wurde die Patientin der Gutachterstelle für Schwangerschaftsunterbrechung überwiesen, die den Antrag auf Interruptio wegen Totalprolaps aus gesundheitlichen Gründen genehmigte.

Bei der Operation erwies sich die ganze Portio als sehr morsch, die Muttermundslippen sind zum großen Teil brüchig. Nach Cervixdilatation wurde mit der Abortzange Placenta und Frucht erfaßt und mittels Cürette der Abort beendet.

Der 12 Tage nach dieser Operation vor der Entlassung erhobene Befund zeigte eine hühnereigroße Verdickung in der Gegend der linken Adnexe. Diese Stelle hatte der Patientin während der ganzen Schwangerschaft Schmerzen bereitet, und wie die Patientin angab, auch schon während der 1. Schwangerschaft sehr viel zu schaffen gemacht. Es handelte sich um eine alte Adnexschwellung, die, mit der Unterlage verbacken, den Uterus nicht aufsteigen ließ und es dadurch zu dem seltenen Bild des Totalprolapses in der Schwangerschaft kommen ließ.

Die Patientin wurde nach Hause entlassen mit dem Hinweis, sich in ½ Jahr zur Behandlung und Operation wieder vorzustellen.

Fall 3: Zur selben Zeit meldete sich eine 38jährige Dienstmagd zur Aufnahme als Hausschwangere in der Klinik, deren Befund einen Parallelfall zu eben geschildertem Bericht darstellt.

Die Familien- und Eigenanamnese ergaben keine Besonderheiten. 1928 hatte sie nach normal verlaufener Geburt und ungestörtem Wochenbett die Arbeit früh wieder aufnehmen müssen. Seit dieser Zeit litt die Patientin unter ständigen Kreuzschmerzen und einem Vorfall, der sich stetig vergrößert hatte.

Bei der Aufnahme lag der Prolaps fast kindskopfgroß vor der Vulva. Trotz dieser Behinderung verrichtete die Frau bis zur Niederkunft leichte Arbeiten als Hausschwangere. Am 12. 12. 1935 meldete sich die Patientin um $12.^{45}$ mit Blasensprung im Kreissaal. Reichliches grünes Fruchtwasser ging ab.

Der Befund ergab eine zweite Schädellage, Kopfstand beweglich im Beckeneingang. Der Fundus stand handbreit unter dem Schwertfortsatz.

Vor der Vulva lag etwa kindskopfgroß der Uterus total prolabiert. Rechts oben vom äußeren Muttermund fand sich eine fünfmarkstückgroße Erosion.

Die Wehen, die mit dem Blasensprung eingesetzt hatten, kamen alle 5 Minuten und dauerten 45 Sekunden.

Die Frau wurde auf den Rücken gelagert und der Vorfall nach sorgfältiger Desinfektion in sterile Tücher eingewickelt. Der Muttermund hatte sich inzwischen auf Einmarkstückgröße erweitert.

Unter den jetzt alle 3 Minuten kommenden Wehen trat um $15.^{30}$ der Prolaps von selbst etwas zurück. Er wurde nochmals in einem sterilen Tuch eingewickelt und mit Tüchern an das Kopfende des Bettes befestigt.

Um 17 Uhr hatten die Wehen vollständig nachgelassen. Nach einer Spritze Thymophysin setzten die Wehen gegen 19 Uhr wieder in Abständen von 3 Minuten ein. Der Vorfall hatte sich inzwischen

weiterhin zurückgezogen, so daß er nur noch etwa apfelgroß vor der Vulva lag.

Gegen 23 Uhr ließen die Wehen erneut nach. Auf eine zweite Spritze Thymophysin kehrten sie am 13. 12. gegen 4 Uhr morgens wieder. Der Versuch, den Prolaps jetzt gänzlich zu reponieren, gelang. Der Befund blieb der gleiche bis gegen Abend. Inzwischen war der Kopf auf den Beckenboden getreten und der Muttermund war verstrichen.

Die Frau drückte in Seitenlage selber mit, beim Pressen wölbte sich die vordere Scheidenwand jedesmal stark vor, trat aber in der Wehenpause wieder zurück.

Um 23 Uhr erfolgte die Geburt eines III° mazerierten Kindes. Der Uterus kontrahierte sich gut und der Vorfall trat nicht wieder auf. Die Temperatur, die während der Geburt 37° betrug, stieg am 1. Tag auf 38°, sank dann aber zur Norm ab. Am 4. Tag trat der Prolaps durch Pressen nochmals auf, zog sich aber sofort wieder zurück. Der weitere Heilverlauf war ungestört. Am 23. 12. — 10 Tage nach der Geburt — konnte die Frau entlassen werden.

Fall 4: Der letzte Fall, den ich anführen kann, weist besondere Komplikationen auf.

Es handelt sich um eine 41jährige VI para, die bereits 5 mal spontan geboren hatte; der Schwangerschaftsverlauf war jedesmal ungestört gewesen.

Im 2. Teil der augenblicklich bestehenden Schwangerschaft waren stärkere Blutungen aufgetreten, die den Arzt veranlaßten, die Frau mit Verdacht auf Plazenta praevia in die Klinik einzuweisen.

Die äußere Untersuchung ergab, daß es sich um eine dorso posterior Querlage handelte. Vor der Scheide lag ein kindskopfgroßer Prolaps, der Muttermund war fingerdurchgängig. Bei der innerlichen Untersuchung ergab sich, daß sich in diesem Prolaps Plazentagewebe angesiedelt hatte. Da der Blutverlust bereits 600 ccm betrug, entschloß man sich zur vaginalen Sectio.

Der Prolaps ließ sich reponieren. Die Plazenta lag quer als Plazenta praevia totalis über dem Muttermund. Nach tiefer Incision der vorderen Muttermundslippe und Durchbohrung der Plazenta gelang es, einen lebenden Knaben zu entwickeln. Die Extraktion war verbunden mit einem neuerlichen starken Blutverlust von ungefähr 500 ccm.

Nach manueller Lösung der Plazenta Naht der Muttermundsincisionen und Tamponade des Uterus und der Scheide.

Bei der Extraktion machte der Prolaps einige Schwierigkeiten, das Hindernis ließ sich aber durch Zurückschieben der Muttermundlippe beseitigen.

Das Kind war lebensfrisch und nicht asphyktisch. In der folgenden Nacht traten jedoch Krampfanfälle und Atembeschwerden auf, denen das Kind im Laufe des nächsten Tages erlag.

Da die Frau bereits 5 normale Schwangerschaften durchgemacht hatte und der Prolaps sich erst nach der 5. Geburt einstellte, so liegt die Annahme nahe, daß der Vorfall die Disposition für den abnormen Sitz der Plazenta bildete.

Die angeführten Fälle zeigen:

1. Für die Therapie der Prolapsschwangerschaften lassen sich keine einheitlichen Richtlinien aufstellen und die Behandlung hat sich jedesmal nach dem derzeitigen Befund zu richten.

2. Die Vorbehandlung der entzündeten Partie vor der Geburt ist dringend erforderlich zur Vermeidung der Sepsis.

3. Den konservativen Methoden wurden an hiesiger Klinik der Vorzug gegeben gegenüber einer operativen Therapie.

4. Die Prolapsoperation kann frühestens 3—4 Monate post partum vorgenommen werden.

An dieser Stelle möchte ich meinem hochverehrten Lehrer, Herrn Professor Dr. Lüttge, meinen herzlichsten Dank aussprechen für die liebenswürdige Ueberlassung der Arbeit und die freundliche Uebernahme des Referates.

Bild I.

Photographie eines Totalprolapses
unter der Geburt. Siehe Fall 3, Seite 15.

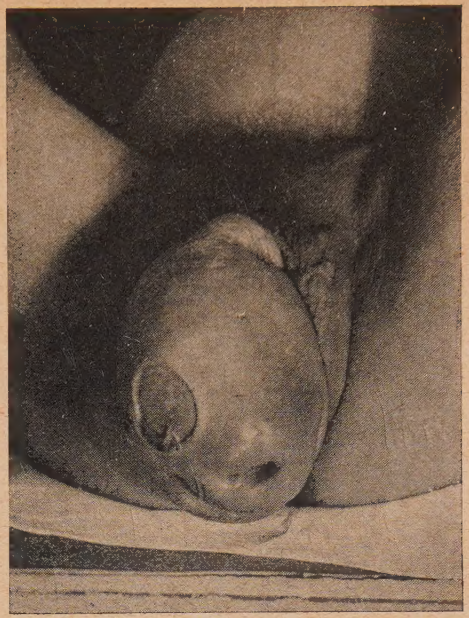

Bild II.

Literaturverzeichnis:

1. Bossi: Prolapsus uteri bei III para. Zbl. f. Gyn. 1908. 28. S. 934.
2. Bumm: Grundriß zum Studium der Geburtshilfe.
3. Fankhänel: Prolaps und Schwangerschaft. Inaugural-Dissertation Erlangen 1918.
4. Franke: Inaug.-Diss. Jena 1892.
5. Hannak: Ueber Prolapsus uteri et vaginae intra partum. Monatsschrift f. Geburtskunde und Gynäkologie. Bd. LV. S. 255.
6. Henkel: Die mediane tiefe Scheiden-Dammspaltung zur Verhütung des Prolapses. Zbl. f. Gyn. 1926. 13. S. 769.
7. Hüter: Monatschrift für Geburtskunde, XVI.
8. v. Jaschke u. Pankow: Lehrbuch der Gynäkologie.
9. Küstner: Lehrbuch der Gynäkologie, bearbeitet v. Döderlein.
10. Martius: Die geburtshilflichen Operationen.
11. Osiander: Entbindungskunst, III. Tübingen 1833.
12. Reifferscheid in Lehrbuch der Geburtshilfe v. Stöckel.
13. Serbin, William B.: Prolapsus uteri near term. Amer. J. Obstetr. 27. 910-911 (1934). Berichtet in Berichte f. Gyn. u. Geburtshilfe, Bd. XXVII, S. 717.
15. Wimmer: Med. Jahrbücher des öst. Staates, VI. Bd. 3. Stück. Wien 1821, S. 47.
16. Worall, Ralph: Drei Fälle von Schwangerschaft, kompl. mit Uterusprolaps. Zbl. f. Gyn. 1907. 43. S. 1349.
17. Winkel: Handbuch der Frauenkrankheiten, 1890.
18. Wollenweber: Inaug.-Diss. Bonn 1900.

Lebenslauf.

Am 11. 7. 1911 wurde ich als Sohn des Gewerbereferendars Hugo Wasmuht in Flensburg geboren. Die häufigen Versetzungen meines Vaters brachten es mit sich, daß wir unseren Wohnsitz oftmals wechseln mußten, und so besuchte ich die Schulen in Halle a. d. S., Brieg (Bez. Breslau), Wiesbaden und Berlin. Nach bestandener Reifeprüfung ließ ich mich als Student der Medizin in Berlin 1931 einschreiben. 1933 bestand ich die ärztliche Vorprüfung in Erlangen mit „Gut". Die klinischen Semester verbrachte ich an den Universitäten zu Lausanne, Berlin, Freiburg, Halle. Nach dem 8. Semester kam ich durch die Deutsche Studentenschaft nach London. Nach meiner Rückkehr studierte ich bis zum Staatsexamen wiederum in Erlangen, wo ich am 5. Oktober 1936 das Examen mit „Sehr gut" bestand.

Meine Medizinalpraktikantenzeit verbrachte ich bisher an der Chirurgischen Universitätsklinik zu Halle und der Staatl. Hebammenschule, Entbindungsanstalt und Frauenklinik zu Bamberg.

Klaus Wasmuht.